Geburtshilflich-gynäkologische Abteilung des evangelischen
Diakonissenhauses Halle a. S. Vorstand: Prof. Dr. G. Frommolt

Die Utero-Placentargefäße bei Makaken

Inaugural-Dissertation

zur Erlangung der
Medizinischen Doktorwürde
an der Friedrich-Wilhelms-Universität
zu Berlin

Vorgelegt von

Heinz Peter Herberg
aus Dresden

Tag der Promotion: 23. Mai 1935

Akademische Verlagsgesellschaft m. b. H.
Leipzig 1935

126

Gedruckt mit Genehmigung der
Medizinischen Fakultät der Universität Berlin

Referent: Prof. Frommolt
Korreferent: Geheimrat Prof. Stöckel

R. UNIV.
BIBLIOTHEEK
LEIDEN

Sonderdruck aus „Zeitschrift für mikroskopisch-anatomische Forschung"
Band 37, Seite 1—16. 1934
Akademische Verlagsgesellschaft m. b. H., Leipzig.

Um die Strömungsverhältnisse in der Placenta untersuchen zu können, muß zunächst der Verlauf der zur Placenta hinführenden und von ihr abführenden Gefäße bekannt sein. Denn ein klares Bild über die Blutverteilung im intervillösen Raum kann nur dann entstehen, wenn man auch über Zu- und Abfluß Bescheid weiß.

Es ist nicht möglich, durch Injektion mit der Spritze in die Basis der Placenta ein den biologischen Verhältnissen entsprechendes Bild zu erhalten. Auch durch Injektion von der Arteria uterina aus ergeben sich nur unvollkommene Bilder, wenn man nicht berücksichtigt, wie das Blut in den intervillösen Raum hineingelangt und wie es abgeführt wird.

Für die Placenta war von jeher ein reges Interesse vorhanden. Schon der Umstand, daß für den im Uterus wachsenden Föt ein eigenes Organ gebildet wird, das mit dem Ende des intrauterinen Lebens des Kindes ausgeschaltet und vernichtet wird, um für jedes weitere Kind von neuem gebildet zu werden, hat der Menschheit schon früher zu denken gegeben.

Bei alten Autoren finden sich die eigentümlichsten Ideen über Sinn und Zweck eines solchen Organs, bis man schließlich herausfand, daß die Placenta als ernährendes Organ zwischen Mutter und Kind eingeschaltet ist.

Später wurde der fötale Kreislauf beschrieben, und erst in neuerer Zeit entdeckte man, daß kein direkter Übergang von mütterlichem Blut in das Kind vorhanden ist, sondern daß beide Kreisläufe getrennte Systeme darstellen.

Doch damit waren die Forschungen nicht abgeschlossen. Fragen, wie die nach der Strömung im intervillösen Raum, nach dem Druck und der Geschwindigkeit zwischen den Zotten sind auch heute noch nicht ganz geklärt.

Finden sich doch in neueren Arbeiten immer wieder sich widersprechende Angaben, die z. B. die Strömung in der Placenta durch Schwangerschaftswehen (Wagner) oder durch Zottenpuls (v. Mikulicz-Radecki) erklären wollen.

Doch auch sie berücksichtigen nicht den Verlauf der utero-placentaren Gefäße, der, so wichtig er mir zur Klärung dieser Fragen scheint, auch bei anderen Autoren kaum genauer beschrieben ist.

So finden sich bei Turner und bei Duckworth, die Untersuchungen an Affenmaterial anstellten, nur kurze Notizen über den spiralig gewundenen Verlauf von Arterien. Selbst Selenka (Strahl, Strahl und Happe) beschreibt nicht ausführlicher die »charakteristische Anordnung der Blutgefäße, die korkzieherartig zur Placenta ziehen«.

Die heute übliche Auffassung der Gefäßversorgung der Placenta geht dahin, daß die Arterien von der Muskulatur aus spiralig oder korkzieherartig durch die Schichten unter der Placenta nach dem intervillösen Raum ziehen und am Boden desselben einmünden, während die Venen, die das Blut aus der Placenta abführen, sich nach kurzem Verlauf unter der Placenta mit den Venen der mütterlichen Muskulatur verbinden.

Auch die Ein- und Ausmündungen der Gefäße werden in den meisten Arbeiten kurz abgetan. In einer der neuesten Veröffentlichungen über die Placentarbildung bei Makaken, die von Wislocki und Hartman im Bulletin of the John Hopkins Hospital erschien, wird über die Gefäßmündungen nur gesagt, daß dort das die Placenta auskleidende Syncytium unterbrochen ist durch das Endothel der Gefäße.

Über den feineren Bau der Gefäße haben verschiedene Autoren gearbeitet. So beschreibt Joachimovits für den Uterus von Pithecus fascicularis mordax und für den menschlichen Uterus Polster in den Arterien und Venen, die, wie er annimmt, die Blutzufuhr regulieren sollen. Ähnliche Beobachtungen machten vor ihm Keiffer und Bucura. Bucura konnte diese Polster vornehmlich in den Gefäßen der Cervix nachweisen.

So sind in all den Arbeiten, die sich mit der Placenta befassen, nur hier und da Andeutungen über den Gefäßverlauf vorhanden, aus denen sich kein einheitliches Bild zusammensetzen läßt.

Um durch die Kenntnis des Gefäßverlaufes den Fragen der Strömung und Verteilung des Blutes im intervillösen Raum näherzukommen, übergab mir Herr Professor Frommolt das Material, auf das sich meine Untersuchungen stützen.

Da unter den hämochorialen Placenten die Makakenplacenta der des Menschen am nächsten steht, sind Untersuchungen an diesen von besonderem Interesse und können vielleicht zum besseren Verständnis der menschlichen Placenta beitragen.

Ich untersuchte Uteri von einem Javamakaken und zwei chinesischen Makaken, die Herr Professor Frommolt von seiner Beurlaubung an die Sunyatsen-Universität mitgebracht hat. Eine Mitteilung, in der die Präparate makroskopisch beschrieben werden, erschien im Zentralblatt für Gynäkologie 1931.

Mir standen drei Affenuteri zur Verfügung. Von diesen stammen zwei von Macacus brevicaudus (Affe 1 und Affe 25), der dritte von einem Pithecus fascicularis mordax (Affe 52). Affe 52 war in China etwa 3 Monate nach der Befruchtung, das ist in der Mitte der Tragzeit, operiert worden, die beiden anderen am Ende der Gravidität. Am lebenden Tier war in Narkose Farbmasse in die Arteria uterina injiziert und darauf der Uterus totalexstirpiert worden. Die Präparate wurden sofort nach der Operation in Formol fixiert.

Erst in Berlin wurden die Uteri geöffnet und die bidiskoidalen Placenten in Serien geschnitten.

So entstanden etwa 3500 Schnitte aus den verschiedensten Teilen beider Placenten eines jeden Tieres, die eine genügende Unterlage zum Studium des Gefäßverlaufes abgaben. Die einzelnen Serien enthalten 100—600 Schnitte.

Da im Gefäßverlauf kein Unterschied zwischen den Placenten der kurzschwänzigen und der langschwänzigen Makaken besteht, glaube ich, beide Arten zusammen abhandeln zu dürfen.

Um Irrtümer zu vermeiden, möchte ich die bei uns übliche Nomenklatur kurz vorausschicken. Der Schicht der mütterlichen Muskulatur folgt placentarwärts die Pars spongiosa, in der durch bindegewebige Hüllen zusammengefaßt reichlich Gefäßquerschnitte auffallen. Diese Schicht geht über in die Pars compacta. Hier finden sich die abführenden Venen, und an der Grenze zur Pars spongiosa die zumeist mehr oder weniger flachgedrückten Lumina der Uterindrüsen. Anschließend folgt die Durchdringungszone, die sich durch ihre stärkere Färbbarkeit und engere Lage der Zellen scharf von der vorhergehenden Schicht abhebt. Hier inserieren die Haftzotten, und der intervillöse Raum beginnt mit dem Syncytium, das der Durchdringungszone aufliegt.

Zunächst wurden sämtliche Serien auf Gefäßmündungen durchgesehen. Es stellte sich jedoch heraus, daß diese viel seltener sind als wir erwartet hatten. Obwohl die Serien so angelegt waren, daß sie an Stellen lagen, wo Injektionsmasse im intervillösen Raum lag, fanden sich in den ersten Serien überhaupt keine Mündungen.

Erst in späteren Serien, die scheinbar günstiger lagen, sahen wir Mündungen am Boden des intervillösen Raumes. Von diesen ausgehend sollte der Verlauf der Gefäße verfolgt werden.

Aber bald kamen wir mit dem bloßen Durchsehen der Schnitte nicht weiter, da oft Gefäß neben Gefäß lag und so ein verwirrendes Netzwerk gebildet wurde. Durch vielfältige Anastomosen komplizierte sich der Anblick noch mehr.

Es mußte nun versucht werden, durch zeichnerische Darstellung ein klareres Bild zu gewinnen. Verschiedene Methoden standen zur Wahl.

Die Wachsplattenmethode kam aus finanziellen Gründen nicht in Betracht, obwohl sie schönere und die körperlichen Verhältnisse besser wiedergebende Modelle gestattet.

Die Pausmethode konnten wir wegen der verwirrenden Bilder, die sich durch das Übereinandergreifen der vielfach geschlängelten Gefäße ergaben, nicht verwenden.

Blieb die Hisssche Projektionsmethode. Diese ergibt, so einfach sie ist, doch eine klare und übersichtliche Darstellung. Nur an die Richtungsebenen konnten wir uns nicht halten, da die Gefäße sich, wie schon erwähnt, ausgibig hin- und herschlängeln. So projizierten wir die in Frage kommenden Gefäße trotz ihrer Lage in verschiedenen Tiefen auf ein und dasselbe Blatt und machten sie durch verschiedene Schraffierung kenntlich.

Bei der Durcharbeitung der Schnitte mit der Hisschen Projektionsmethode kamen wir zu folgenden Resultaten:

Die in reicher Zahl vorhandenen Venen, kenntlich an ihrer sehr dünnen Wand, deren Endothel direkt an das umgebende Bindegewebe grenzt, ziehen zwischen Durchdringungszone und Pars compacta unter der Placenta hin. Sie haben einen Durchmesser von 500—800 μ und sind meist etwas abgeflacht.

Um Blut aus der Placenta aufzunehmen, drängt eine Vene die Durchdringungszone auseinander und kommt so näher an den intervillösen Raum zu liegen. Ein kurzes Mündungsstück verbindet sich mit einer Vorbuchtung des intervillösen Raumes, die sich inzwischen der Vene entgegengewölbt hat. Das Gefäßendothel geht über in das

Abb. 1. Vene an der Grenze von Pars compacta und Durchdringungszone. Mikrophotographie von Affe 52 (Pithecus fascicularis mordax), Serie A 52 b 1.

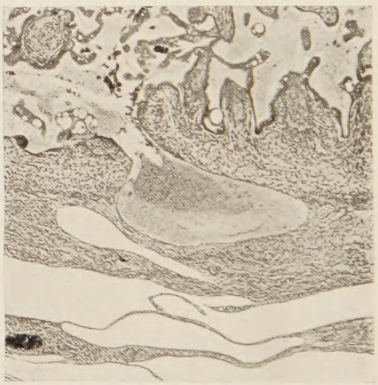

Abb. 2. Dieselbe Vene wie in Abb. 1, ein Mündungsstück aufnehmend.

Syncytium der Vorbuchtung, so daß ein glatter Übergang entsteht. Diese Ausmündungen haben einen Durchmesser von 50—400 μ je nach der Stärke der aufnehmenden Vene.

Oft hängen Zotten, anscheinend durch die Strömung hineingestrudelt, in die Mündungen hinein, diese zum Teil im mikroskopischen Bild verdeckend. Doch scheint dies nicht zu Störungen in der Ableitung Anlaß zu geben, da die abführenden Gefäße stets gut gefüllt angetroffen werden.

Die Abb. 1—3 veranschaulichen dies Verhalten. Es sind Mikrophotographien aus der Serie A 52 b 1.

Auf Abb. 1 liegt an der Grenze zwischen der Pars compacta und der Durchdringungszone eine ziemlich starke, leicht abgeflachte Vene. An der einen Schmalseite hat sie sich bereits in die Durchdringungszone hinaufgehoben, die an dieser Stelle deutlich dünner geworden ist. Im

Bild links neben der Vene liegt ein Drüsenabschnitt, rechts von ihr ein weiterer Venenquerschnitt. Diese kleinere Vene wird von der größeren einige Schnitte weiter aufgenommen.

Auf Abb. 2 (4 Schnitte weiter = 40 μ weiter) ist die Durchdringungszone völlig durchbrochen, und die Verbindung zwischen Vene und intervillösem Raum ist hergestellt.

Das Syncytium zieht vom Boden des intervillösen Raumes dem Gefäßendothel entgegen und verbindet sich mit diesem. Die Verbindungsstelle ist im Bild besonders links an dem am weitesten gegen das Mündungslumen vorspringenden Teil der Durchdringungszone zu erkennen. Oberhalb der Kante besteht die Auskleidung noch aus Syncytium, unterhalb bereits aus Endothel.

Bei Bild 3 (14 Schnitte weiter = 140 μ weiter) hat sich die Vene eben wieder geschlossen, das Syncytium schließt den intervillösen Raum wieder ab, die Durchdringungszone ist wieder deutlich zu erkennen. Die Vene ist im Begriff, sich in die Pars compacta zurückzusenken.

Deutlich erscheint im Bild wieder der Drüsenabschnitt, von dem hier mehr getroffen ist als in den ersten beiden Abbildungen. Einige Schnitte weiter — hier nicht mehr im Bild wiedergegeben — liegt die Vene in der Pars compacta, an der Grenze zur Durchdringungszone.

Abb. 3. Dieselbe Vene wie in Abb. 1, einige Schnitte weiter.
Die Mündungsstelle ist geschlossen, die Vene zieht unter der Placenta weiter.

Verfolgt man nun den Verlauf einer solchen Vene, so findet man bald Verbindungen mit Nachbarvenen. Diese wieder anastomosieren mit anderen Venen, so daß sich ein dichtes venöses Netzwerk unter der Placenta findet.

Dieses Netzwerk ist nach Art eines abgeflachten Plexus gebaut. Es ist immer eine Verlaufsrichtung deutlich zu erkennen, in der alle Venen ziehen. Jedoch findet man schon nach kurzem Durchmustern, daß eine Vene in eine neben ihr gelegene einmündet, um sich kurz darauf wieder von ihr zu lösen. Oder eine Vene schickt zu einer benachbarten Vene ein Verbindungsstück, das meist schräg zu ihr hinzieht. So wird das aus der Placenta aufgenommene Blut gleichmäßig auf die Venen verteilt, und kein Teil des abführenden Systems wird stärker beansprucht als ein anderer.

An anderen Stellen laufen sämtliche Venen eines Schnittes zu einem einzigen großen See zusammen. Diese Blutseen sind im Präparat und in der durchschnittenen Affenplacenta bereits makroskopisch zu erkennen (Frommolt). In der menschlichen Placenta sind solche Seen nicht zu finden. Eine Strecke weit besteht dieser See, dann löst sich erst ein Gefäß von ihm ab, dann wieder eins, bis er schließlich völlig verschwindet und die einzelnen Venen das Blut weiterführen.

Haben die Venen genug Blut gesammelt, so wenden sie sich gegen die Uterusmuskulatur und münden in eine Vene der mütterlichen Muskulatur ein. In der Serie A 52 b 1 ist eine solche Stelle besonders gut getroffen. Im Beginn der Serie liegen in der Muskulatur zwei Venen, die zunächst untereinander anastomosieren. In der Pars compacta liegen ebenfalls zwei Venen, die kurz nacheinander je einen Ast an die Venen in der Muskulatur abgeben.

Verfolgt man eine Vene von einer Mündungsstelle, wo sie Blut aus dem intervillösen Raum aufgenommen hat, nach der Seite, die dem Übergang nach der Muskulatur entgegengesetzt ist, so findet man, daß das Lumen immer geringer wird und sich schließlich zu Kapillaren aufspaltet. Das bedeutet mit anderen Worten, daß die unter der Placenta liegenden Venen zunächst das Blut aus den Geweben sammeln und erst, wenn sie eine gewisse Stärke erreicht haben, Blut aus der Placenta aufnehmen.

Auf eine Eigentümlichkeit im Bau der Venenwand möchte ich noch kurz hinweisen, da sie mir während meiner Untersuchungen auffiel. An manchen Stellen finden sich in das Lumen vorspringende, mit Endothel überzogene Buckel, die sich auf weiteren Schnitten mehr und mehr vorwölben. Bis hierher machen sie den Eindruck, als ob das Gefäß sich teilen wolle. Doch bald verlieren sie den Zusammenhang mit der Gefäßwand und nun zieht ein fast spulrunder Strang schräg durch das Lumen, um sich auf der gegenüberliegenden Seite wieder mit der Wand zu verbinden.

Ob es sich hier um Reste von Klappen oder nicht ausgebildete Klappen handelt, oder ob diese Bildungen als unvollständige Teilungen des Gefäßes aufzufassen sind, oder als Polster, wage ich nach meinen bisherigen Untersuchungen nicht zu entscheiden. Ich halte diese Bildungen jedoch für mitteilenswert, da sie nicht selten sind, und da ich nirgends in der Literatur ähnliche Befunde beschrieben fand.

Besondere Beachtung verdient noch der Randsinus. Am Rande der Placenta, rings um dieselbe laufend und oft unterbrochen, findet sich eine Bucht des intervillösen Raumes, die teils durch Haftzotten

abgeschlossen ist, teils frei mit ihm in Verbindung steht. Diese Bucht entspricht der Abrundung der Placenta am Rande. Gegen das Uteruscavum wird sie von der Durchdringungszone, die sich von der Basis der Placenta aus um sie herumlegt, und von der Chorionplatte abgeschlossen.

Anschließend an den Randsinus liegt, in die am Rande der Placenta höher werdende Pars compacta eingelagert, ein Venenplexus von großem Ausmaß. Dieser nimmt durch zahlreiche Verbindungsstücke das Blut aus dem Randsinus auf und leitet es an die Venen der Muskulatur ab. Der Randvenenplexus besteht aus drei oder vier, manchmal bis zu zehn Venen, die miteinander anastomosieren und oft auch zu mehr oder weniger großen Seen zusammenfließen, die sich nach einer kurzen Strecke wieder in einzelne Venen auflösen.

In der Serie A 52 a 1 ist ein solcher Randsinus mit seinem Venenplexus gut ausgebildet. Im Beginn der Serie ist der Randsinus durch Haftzotten deutlich von dem übrigen intervillösen Raum getrennt. Die Durchdringungszone hebt sich tellerartig dem Chorion entgegen und schließt den Randsinus gegen das Cavum uteri ab. In der Pars compacta, hart an die Durchdringungszone grenzend und teilweise in sie hineinragend, liegen mehrere Gefäßquerschnitte, die dem Randvenenplexus angehören. Auf den folgenden Schnitten gehen sie zahlreiche Anastomosen untereinander ein, während vom Randsinus aus eine kurze Vene zum Plexus zieht, um dort in das ihr am nächsten gelegene Gefäß einzumünden. Einige Schnitte später verschwinden die Haftzotten und die Grenze des Randsinus gegen den intervillösen Raum wird verwischt. Vom Plexus hat sich inzwischen eine Vene gelöst und mündet etwas vom Rande der Placenta entfernt in eine Vene der Uterusmuskulatur ein. Wieder einige Schnitte weiter besteht der Plexus nur mehr aus einem See, in den sämtliche Venen eingemündet sind. Dieser löst sich jedoch nach kurzem Bestehen wieder in einzelne Venen auf.

Ähnliche Bilder finden sich in fast allen anderen Serien.

Eine Verbindung der aus anderen Stellen der Placenta abführenden Venen mit dem Randvenenplexus wurde nirgends beobachtet. Vielmehr führen beide ihr Blut getrennt nach den Venen der Muskulatur ab.

Oft findet sich eine Vene, die kurz vorher ein Mündungsstück aus der Placenta aufgenommen hat, neben dem Randvenenplexus. Doch liegt sie meist nur einige Schnitte lang in dieser Gegend und wendet sich dann wieder mehr nach der Mitte der Placenta zu. Oder sie begibt sich nach der Muskulatur, um dort in eine Vene einzumünden.

Nach unseren Untersuchungen scheinen also diese beiden abführenden Systeme, der Randsinus mit seinem Venenplexus und das übrige Venensystem, völlig unabhängig voneinander zu sein.

Nachdem nun der Verlauf der Venen klargestellt war, wurden die Arterien untersucht.

Diese sind kenntlich an ihrem stark gefälteten Lumen, auf dessen Endothel eine Schicht glatter Muskelfasern folgt. Die Adventitia ist ziemlich stark und geht nur allmählich in das umgebende Bindegewebe über.



Abb. 4. Knäuelgefäß aus der Decidua des Menschen. Man sieht den vielfach gewundenen Verlauf einer solchen Arterie, Beginn und Ende der Knäuelung sind zur Seite gelegt.

Polster, wie sie Joachimovits beschrieben hat, konnte ich nicht mit Sicherheit als solche erkennen. Es gab zwar Stellen, an denen Falten des Endothels stark gegen das Gefäßlumen vorsprangen und scheinbar mit Muskelelementen durchsetzt waren, doch ließ sich nicht entscheiden, ob es sich bei diesen Bildungen nicht um Fixationsprodukte handelte.

Die Stärke der zuführenden Arterien ist recht beachtlich. Zwischen 500 und 800 μ liegen die durchschnittlichen Werte.

Bau und Verlauf der Arterien weisen wesentliche Unterschiede gegenüber dem Bau und Verlauf der Venen auf.

Zunächst finden sich die Querschnitte der Arterien fast nur in der Pars spongiosa, und zwar immer mehrere nebeneinander und durch gemeinsames Bindegewebe zusammengefaßt, das durch Spalträume scharf gegen Uterusmuskulatur einerseits und Pars compacta andererseits abgesetzt ist.

Fünf bis sechs, auch mehr Arterienquerschnitte zeigen diese Stellen, und oft können auch Verbindungen zwischen den einzelnen Gefäßen gesehen werden. Ähnliche Bilder beschrieben Strahl und Happe in Selenka, Joachimovits u. a.

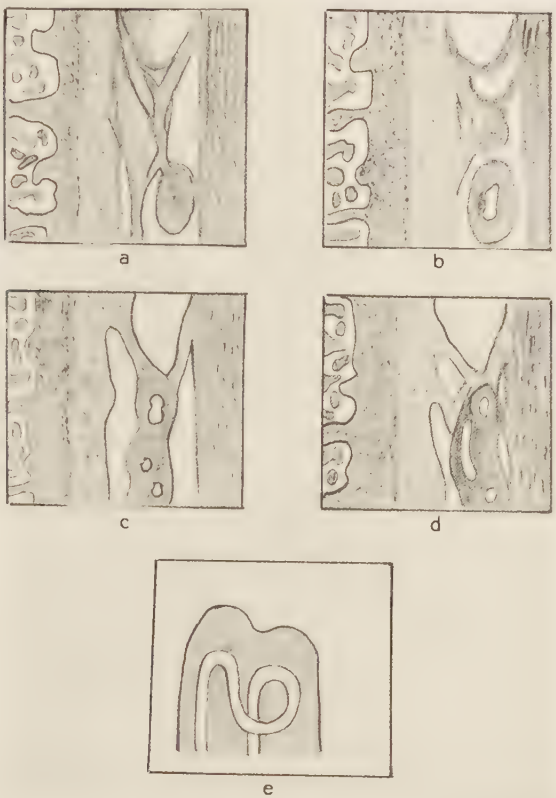

Abb. 5. Verschiedene Schnitte aus einem Knäuel. Nach Zeichnungen aus der Serie A 52 b 3.
a In der Pars spongiosa erscheint zunächst ein noch lumenloser bindegewebiger Körper.
b Dieser bekommt ein Lumen und ein neuer legt sich neben den ersten.
c Der zweite erhält ein Lumen, das Lumen des ersten teilt sich (Bogen).
d Das Lumen des zweiten hat sich geteilt und ist mit einem Gefäß des ersten Bogens eine Verbindung eingegangen.
e Rekonstruktionsbild: Ein Bogen und eine Schlinge, die einem großen Knäuel angehören.

Die Rekonstruktion solcher Stellen ergibt eigentümliche Schlingen und Bögen, die das Bild eines vielfach durcheinandergewundenen Knäuels darbieten (Abb. 4).

Eine Arterie kommt von einem stärkeren Ast aus der Muskulatur und zieht nach der Pars spongiosa. Dort schlingt sie sich zu einem

Knäuel zusammen und bildet Schleifen und Schlingen, die im mikroskopischen Bild oft als Anastomosen zweier nebeneinander liegender Gefäße erscheinen. Die Rekonstruktion zeigt jedoch, daß diese scheinbaren Verbindungen nur Schlingen ein und desselben Gefäßes sind.

Die Adventitia dieser Teile der Arterien umspannt nicht nur das Gefäß selbst, sondern umhüllt auch das ganze Knäuel, indem sie das oben beschriebene Bindegewebe bildet, das das Knäuel gegen das umliegende Gewebe abgrenzt.

Im mikroskopischen Bild bietet sich das Knäuel folgendermaßen dar: In der Serie A 52 b 3 erscheint zunächst ein scharf gegen Muskulatur und Pars spongiosa abgesetzter Körper, rund im Schnitt, völlig gleichmäßig gebaut und ohne Lumen. Fünf Schnitte weiter läßt sich in seiner Mitte bereits ein deutliches Lumen erkennen, das mit Blut gefüllt ist. Dies vergrößert sich auf den folgenden Schnitten immer mehr, wird schließlich flach und länglich, bis es auf Abb. 5c in zwei Teile zerfällt, die sich allmählich weiter voneinander entfernen. Inzwischen hat sich ein ähnlicher Körper an den ersten gelegt, hat eine Lichtung bekommen, und auch diese hat sich zu zwei Gefäßen gespalten.

Nun verbindet sich eins der ersteren Gefäße mit einem der beiden später entstandenen, so daß eine Schlinge entsteht (Abb. 5).

Solche Bilder finden sich allenthalben in den Knäueln und sind auch mehrfach rekonstruiert worden.

Bei der Durchsicht dieser Knäuel lassen sich sehr bald zwei Arten voneinander unterscheiden. Einmal sind es Arterien von 500 bis 600 μ Durchmesser, die sich derart aufknäueln, das andere Mal nähert sich ihr Durchmesser dem von Arteriolen, d. h. die Lumina messen nicht mehr als 50—60 μ.

Um den Unterschied zwischen diesen beiden Knäuelarten zu klären, wandte ich mich zunächst der Frage zu, wieweit die Knäuel in Zusammenhang mit den arteriellen Mündungen in den intervillösen Raum stehen. Das machte insofern Schwierigkeiten, als in unseren Serien entweder nur Teile von Knäueln getroffen waren und das anschließende Stück nicht in Serie geschnitten war; oder es war zwar die Mündung in den intervillösen Raum vorhanden, nicht jedoch das Knäuel.

Deshalb suchte ich mir solche Knäuel, die an injizierten Präparaten leicht zu erkennen sind, und präparierte sie unter der binokularen Lupe. Nachdem das Gewebe mit Kalilauge erweicht war, gelang es, den Verlauf einer solchen Knäuelarterie auch direkt darzustellen. Abb. 4 zeigt ein Präparat, das auf diese Weise entstanden ist. Man sieht deutlich auf der einen Seite das Gefäß in das Knäuel eintreten, sich umeinander-

schlingen wie ein Faden und dadurch das Knäuel erst eigentlich bildend, und schließlich, nachdem es alle Schlingen und Windungen durchlaufen hat, das Knäuel wieder verlassen. Einige Kapillaren ziehen in das umgebende Bindegewebe, im übrigen bleibt die Arterie ungeteilt.

Das hier wiedergegebene Präparat entstammt zwar einem menschlichen Uterus, da aber makroskopisch kein Unterschied zwischen Knäueln von Mensch und Affe besteht, und da das Affenmaterial nach Möglichkeit mikroskopisch untersucht werden sollte, habe ich mich entschlossen,

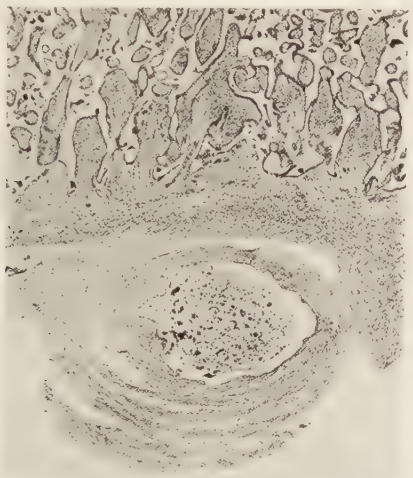

Abb. 6. Arterie unter der Placenta. Das Gewebe ist bis zur Durchdringungszone entfernt. Deutlich erkennbar ist das sternförmige Lumen und die starke Ausbildung der Wand. Mikrophotographie aus der Serie A 52 x.

dieses eine Bild aus dem menschlichen Uterus hier wiederzugeben. Alle anderen Photographien stammen von Affe 52 (Pithecus fascicularis mordax).

Nachdem das Gefäß durch das Knäuel hindurchgelaufen ist, begibt es sich in kurzem schrägen Verlauf zur Placenta.

Die Abb. 6 u. 7 zeigen eine Knäuelarterie, die eben in den intervillösen Raum mündet. Hier wurde das Knäuel zunächst freigelegt, und darauf unter der binokularen Lupe nach seiner Einmündung in den intervillösen Raum gesucht. Das Knäuel selbst mußte dabei zerstört werden, um den Verlauf einer jeden Schlinge und eines jeden Bogens verfolgen zu können. Etwa unter der Mitte des Knäuels wendet sich das Gefäß vom Knäuel ab und dringt schräg durch die Basalplatte in die Placenta ein.

Abb. 6 ist eine Mikrophotographie aus der Serie A 52 x. Die Arterie liegt an der Grenze der Durchdringungszone, die Pars compacta nebst der Pars spongiosa ist abpräpariert. Deutlich ist auch hier wieder die stärkere Färbbarkeit der Durchdringungszone zu erkennen. Das Lumen der Arterie ist gefältelt und eine verhältnismäßig starke Wand im Gegensatz zu der der Venen in den vorhergehenden Bildern ist augenfällig.

Auf Abb. 7 (110 Schnitte weiter = 1100 μ weiter) ist nur noch ein Teil der Gefäßwand vorhanden. Der andere Teil ist durch den intervillösen Raum ersetzt, so daß das Blut schräg in die Placenta einströmen kann.

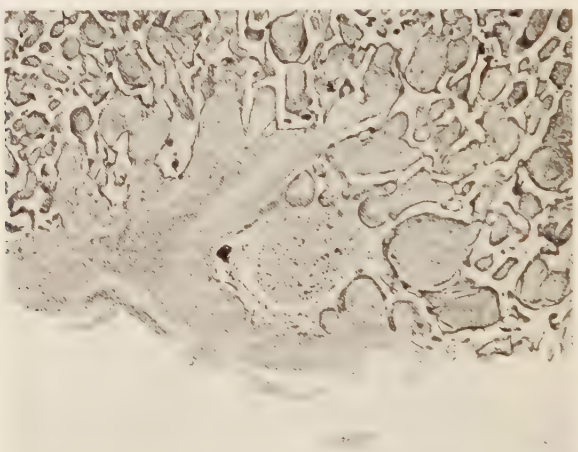

Abb. 7. Dieselbe Arterie wie in Abb. 6, in den intervillösen Raum einmündend. Das Lumen der Arterie ist angefüllt mit Blut und Injektionsmasse.

Das Syncytium verbindet sich direkt mit dem Endothel der Arterie, wie es Strahl und Happe für einen Semnopithecus rubicundus beschrieben haben.

Einige Schnitte weiter verliert sich die Wand der Arterie völlig, die Durchdringungszone ist wieder geschlossen, die Arterie ist in den intervillösen Raum eingemündet.

Ein weiterer Verlauf der Arterie, etwa in der Art der oben beschriebenen Venen, wurde nirgends beobachtet. Immer zog die Arterie direkt in den intervillösen Raum, ohne sich nach ihrem Austritt aus dem Knäuel noch zu teilen.

Die Einmündungen der Arterien lagen immer an der Basis der Placenta, eine Mündung in einem Septum, wie sie früher angenommen wurde, kam in unseren Serien nicht vor.

Die Knäuel geringeren Kalibers, die sich ebenfalls in der Pars spongiosa finden, wurden, nachdem die großen Knäuel untersucht waren, in Angriff genommen. Auf den Abb. 1—3 sind rechts im Bild Anschnitte solcher Knäuel getroffen.

Die Gefäßlumina sind bedeutend geringer als die der großen Knäuel. 50—60 μ wurde im Durchschnitt gemessen. Das diese Knäuelgefäße bildende Bindegewebe ist sehr reichlich mit anscheinend venösen Kapillaren durchsetzt. Die Rekonstruktion ergibt, daß eine kleine Arterie von einem Muskelast ausgehend, sich in der Pars spongiosa zusammenknäuelt. Die Gefäßquerschnitte finden sich immer in der Pars spongiosa oder an der Grenze von Pars spongiosa und compacta, paketartig zusammengefaßt durch dichtes Bindegewebe.

Es ist wahrscheinlich, daß diese kleinen Knäuel zur Ernährung der unter der Placenta liegenden Gewebe dienen. Nirgends konnte eine Mündung in den intervillösen Raum gefunden werden, obwohl die kleinen Knäuel in allen Serien sehr reichlich vorhanden sind. Auch ein Vordringen dieser kleinen Arterien in die Durchdringungszone wurde nicht beobachtet.

Andererseits ist es mir nicht gelungen, in unserem Material Übergänge zu venösen Kapillaren nachzuweisen. Es findet sich zwar häufig in den kleinsten Venen Injektionsmasse, die nicht auf dem Wege über den intervillösen Raum in sie hineingelangt sein kann, da diese Venen sehr weit von venösen Ausmündungen entfernt liegen; jedoch ist die Herkunft der Injektionsmasse nicht sicherzustellen, da die einzelnen Serien zu diesen Untersuchungen nicht ausreichend sind. Ohne Richtzeichen dürfte es nur in Ausnahmefällen gelingen, einzelne Kapillaren auf den jeweils folgenden Schnitten in der Masse der an derselben Stelle liegenden Kapillaren wiederzuerkennen. Die mir zur Verfügung stehenden Serien waren sämtlich ohne Richtzeichen für andere Untersuchungen angefertigt worden, und so war es mir unmöglich, bis zu den Übergangskapillaren vorzudringen.

Soviel ließ sich jedoch feststellen, daß die meisten der vorhandenen Kapillaren venöse bzw. kleinste Venen waren, die in der Hauptsache in der Pars compacta liegen.

An geeigneten Stellen kann man sehen, wie einige Kapillaren zusammenfließen und Venen bilden, die dann, wie oben beschrieben, das Blut aus der Placenta aufnehmen und sich mit den Venen der Uterusmuskulatur in Verbindung setzen.

In der Durchdringungszone finden sich so gut wie nie Kapillaren, nur ganz vereinzelt zieht einmal eine in sie hinein, wendet sich aber

sofort wieder um und bleibt dann in der Pars compacta, bis sie von einer größeren Vene aufgenommen wird.

Um die Stärke der Gefäße zu messen, wurde das Objektmikrometer in Verbindung mit dem Okularmikrometer verwandt.

Es fanden sich für die Arterien folgende Maße: Das Lumen der Arterie in der Serie A 52 x (Abb. 6 u. 7) maß kurz vor der Einmündung in den intervillösen Raum 665:865 μ, an der Mündung selbst hatte die Arterie einen Durchmesser von 560 μ. Die Mündung war stellenweise durch Zotten bis auf 400 μ verengt.

Eine andere flachere Arterie aus der Serie A 52 b 2 maß vor der Einmündung 1400:266 μ, ihre Öffnungsweite betrug 400:266 μ.

Bei den großen Knäueln maß der Querschnitt der Lumina 500 – 600 μ, während die kleinen Knäuel nur Werte von durchschnittlich 40—60 μ aufwiesen. Die kleinste dieser Arteriolen hatte einen Durchmesser von 20 μ.

Bei den Kapillaren ergaben die Messungen der Lumina Durchmesser von 6,6 μ bis zu solchen von etwa 25 μ. Die letzteren sind wohl schon zu den kleinen Venen zu rechnen.

Mittlere Venen hatten einen Durchmesser von etwa 500, größere von 600—700 μ, während die Länge von Blutseen, wie sie in das venöse System eingeschaltet sind, bis zu 1,5 cm betrug. Ihre größte Breite wurde mit 600 μ gemessen.

Die Ergebnisse dieser Messungen zeigen, daß recht ansehnliche Gefäße dem intervillösen Raum das Blut zuleiten und ziemlich starke Venen, nicht ganz so stark wie die Arterien, dafür aber in der Mehrzahl vorhanden, für die Ableitung sorgen. Was das für die Strömungsverhältnisse und den Druck in der Placenta bedeutet, soll in späteren Arbeiten geklärt werden. Es ist anzunehmen, daß durch die plötzliche starke Erweiterung der Blutbahn beim Eintritt der Arterien in den intervillösen Raum die Strömung sich verlangsamt, wie Grosser für die menschliche Placenta annimmt, und daß dadurch die Abbaumöglichkeiten und der Übergang von Nährstoffen aus dem mütterlichen Blut in den fötalen Kreislauf erleichtert wird.

Zum Abschluß soll noch eine früher viel umstrittene Frage untersucht werden, auf die mich Herr Prof. Frommolt besonders hingewiesen hat.

Ältere Autoren (Waldeyer, Weber u. a.) glaubten, in schwangeren und nicht schwangeren Uteri Anastomosen zwischen Arterien und Venen annehmen zu müssen, und bauten darauf die bekannte Theorie der Blutstillung nach Ausstoßung der Placenta auf. Sie nahmen an, daß

diese Anastomosen bei der Lösung der Placenta eingeschaltet würden, und so ein Verbluten der Mutter verhindert würde.

Schon Freund macht darauf aufmerksam, daß er in seinem reichhaltigen menschlichen Material nur einmal eine Stelle gefunden habe, wo Injektionsmasse in einer Vene lag, weshalb er die Möglichkeit einer solchen Anastomose nicht ohne weiteres zurückweisen zu dürfen glaubte.

In letzter Zeit hat sich Joachimovits in seiner umfangreichen Arbeit über menschliches und Affenmaterial wieder mit dieser Frage befaßt, hat jedoch trotz Suchens keine direkten Gefäßverbindungen finden können.

Ich bin durch die eingehende Beschäftigung mit dem Affenmaterial und besonders durch die Rekonstruktion längerer Strecken der Gefäße zu der Ansicht gekommen, daß arterio-venöse Anastomosen jedenfalls im Uterus von Makaken nicht vorkommen. Bei einer rekonstruktiven Durcharbeitung des Materials hätten solche, wären sie vorhanden, zum Vorschein kommen müssen.

Zusammenfassung.

Es wurden zwei Uteri von Makakus brevicaudus und ein Uterus von Pithecus fascicularis mordax untersucht, um die Blutversorgung der Placenta näher kennen zu lernen.

Bei den Arterien unterscheiden sich zwei Arten. Die einen, im Durchmesser 500—600 μ, kommen von einem Ast der mütterlichen Muskulatur, knäueln sich in der Pars spongiosa auf und ziehen dann ungeteilt zur Placenta, um in den intervillösen Raum an dessen Basis einzumünden.

Die anderen, nur 40—50 μ messend, kommen ebenfalls von Ästen der Muskulatur, knäueln sich auf, begeben sich jedoch nicht zum intervillösen Raum, sondern bleiben an der Grenze von Pars spongiosa und Pars compacta. Diese Arterien scheinen der Ernährung der unter der Placenta liegenden Gewebe zu dienen.

Das Venensystem setzt sich zusammen aus dem Randsinus mit seinem Venenplexus, der selbständig mit den Venen der Uteruswand in Verbindung steht, und dem Netzwerk der aus den übrigen Teilen der Placenta abführenden Venen.

Diese entstehen aus Kapillaren, die in der Pars compacta liegen. Die Kapillaren sammeln des Blut aus den Geweben der Placentabasis und schließen sich zu Venen zusammen.

Erst größere Venen, die sich auf diese Weise gebildet haben, nehmen Blut aus dem intervillösen Raum durch kurze Mündungsstücke auf.

Arterio-venöse Anastomosen wurden nirgends gefunden.

Schrifttum.

Bucura: erwähnt nach Joachimovits. — **Duckworth, W. L. H.:** Proc. Cambridge philos. Soc. 14 (1907). — **Freund, R.:** Zur Lehre von den Blutgefäßen der normalen und kranken Gebärmutter. Jena 1905. — **Frommolt, G.:** Zbl. Gynäk. **1931**, Nr. 22. — **Grosser:** Arch. Gynäk. **137**, 682—688. — Frühentwicklung, Eihautbildung und Placentation des Menschen und der Säugetiere. München: Bergmann 1927. — Med. Klin. **1928**, S. 20—22. — **Joachimovits:** Biol. generalis (Wien) 4 (1928). — **Keiffer:** erwähnt nach Joachimovits. — **Peter:** Die Methoden der Rekonstruktion. Jena: G. Fischer 1906. — **Selenka:** Menschenaffen. 7. Lief.: Strahl, Primatenplacenten. — **Strahl** und **Happe:** Anat. Anz. **24**, 454. — **Turner:** Philos. Transact. roy. Soc. London **1878**, Art. 169, S. 532. — **Wagner, G. A.:** Arch. Gynäk. **137**, 699—708. — **Wislocki, B. G.:** Contrib. to Embryol. **20**, Publ.-Nr. 394. — **Wislocki** und **Hartman:** Bull. Hopkins Hosp. **44**, Nr. 3 (1929).

Lebenslauf.

Ich, Heinz Peter Herberg, wurde am 14. Februar 1908 als Sohn des praktischen Arztes Dr. Walter Herberg und seiner Ehefrau Margarete, geb. Volger, geboren.

Nachdem ich am 10. März 1928 die Reifeprüfung am Vizthumschen Gymnasium zu Dresden abgelegt hatte, studierte ich in Jena und Freiburg i. Br. Medizin.

Am 31. Juli 1930 bestand ich in Freiburg das Physikum, begab mich darauf zum Studium der klinischen Fächer nach Berlin, wo ich am 28. Februar 1934 das medizinische Staatsexamen beendete.

Seit 1. Mai 1934 bin ich als Medizinalpraktikant zunächst im Stadtkrankenhaus Dresden-Johannstadt, darauf im Stadtkrankenhaus Dresden-Friedrichstadt auf der medizinischen Abteilung tätig.

Druck von Breitkopf & Härtel in Leipzig.